

# Sciatalgie : quelle imagerie en première intention ?

## *Sciatalgy : which imaging in first intention ?*

**L. Divano et C. Mabiglia**

Service d'Imagerie Médicale, C.H.U. Brugmann

### RESUME

*Les lombosciatalgies sont très fréquentes et constituent l'un des principaux problèmes de santé publique.*

*Habituellement, elles régressent sous traitement médical.*

*Si l'évolution n'est pas favorable après 7 semaines de traitement médical bien conduit, ou si l'on observe une aggravation, et si un traitement par manipulations ou infiltrations est envisagé, une investigation par imagerie est nécessaire par CT ou, mieux, par IRM en fonction de l'accessibilité.*

*S'il existe un doute sur une origine spécifique secondaire à une cause inflammatoire, traumatique, tumorale ou infectieuse, des radiographies conventionnelles seront réalisées d'emblée suivies d'une investigation complémentaire par scanner ou IRM.*

*Le scanner sera demandé dans le bilan d'une pathologie discale, ou post-traumatique.*

*Une IRM sera préférable dans le cas de suspicion de pathologie tumorale primitive ou secondaire, inflammatoire ou infectieuse et en cas de sténose canalaire.*

*Rev Med Brux 2010 ; 31 : 275-81*

### ABSTRACT

*Lombosciatalgy is a very common pathology and accounts for one of the most important problems of the public health.*

*Usually it is a symptom that decreases with medical treatment.*

*MRI or CT examinations may be asked for when symptoms persist for more than 7 weeks after medical treatment, symptoms increase or if there is a manipulation or infiltration foreseen.*

*When there is a doubt on the specific origin of the symptoms, in other words when the pathology is secondary to an inflammatory/infectious, traumatic or tumoral aetiology, X-rays are performed followed by a complementary examination by CT or MRI.*

*A CT-scan will be performed mainly in the work-up of pathology of the intervertebral disk, or in a posttraumatic setting.*

*An MRI is advisable when there is a suspicion of a primary or secondary tumour, infection or inflammation and in stenosis of the spinal canal.*

*Rev Med Brux 2010 ; 31 : 275-81*

*Key words : low back pain, plain X-rays, CT-scan, MRI*

### INTRODUCTION

La lombosciatalgie constitue l'un des principaux problèmes de santé publique et constitue un motif de consultation pour 5 % des patients enregistrés chez un médecin généraliste<sup>1</sup>.

En effet, la prévalence des plaintes pour pathologies lombaires est telle que 80 % de la population sera amenée à en souffrir au moins une fois dans sa vie<sup>2</sup>. Cette pathologie a un important impact sur la société et l'économie en raison des importants coûts directs (traitements, examens complémentaires, hospitalisation) et indirects (arrêt de travail).

L'analyse des données de l'INAMI a permis une approximation des coûts liés à la consommation des soins en 2004 d'une population de patients souffrant de lombosciatalgies communes.

Cette étude conclut que le coût direct total en Belgique est de 120 millions d'euros en moyenne par an<sup>1</sup>. Si le coût indirect ne peut être estimé avec précision, l'analyse des bases de données en médecine du travail révèle des conséquences néfastes de la pathologie lombaire pour la société et le milieu professionnel.

On estime que 11,9 % des absences - maladies

de 28 jours ou plus, trouvent leur origine dans un problème de lombalgie<sup>1</sup>.

Plus spécifiquement, le coût de cette pathologie est élevé en imagerie compte tenu particulièrement de sa fréquence. L'imagerie constitue l'un des éléments décisifs de diagnostic d'une lombosciatalgie aiguë quand un traitement chirurgical est nécessaire. Par contre, si un traitement médical suffit à obtenir la guérison, l'imagerie n'est pas indiquée en première intention et en tout cas dans les sept premières semaines en l'absence d'atypie clinique.

Le diagnostic repose essentiellement sur l'examen clinique : chez un adulte entre 20 et 55 ans, sans antécédents pathologiques, un bilan radiologique ne devrait pas systématiquement être demandé.

Toutefois, les cliniciens dans leur pratique quotidienne sont confrontés à la difficulté de mise en route de recommandations de bonne pratique qui se heurte à une demande pressante des patients.

Les recommandations de bonne pratique<sup>3</sup> sont motivées pour le fait que 90 % des lombalgies aiguës guérissent en moins d'un mois. L'imagerie sera demandée si l'évolution n'est pas favorable après 7 semaines de traitement médical bien conduit ou si l'on observe une aggravation et si un traitement par manipulations ou infiltrations est envisagé<sup>4</sup>.

Sont exclus des recommandations de l'ANAES, le diagnostic et la prise en charge de lombosciatalgies symptomatiques, secondaires à une cause inflammatoire, traumatique, tumorale ou infectieuse.

La présence de douleurs lombaires basses, accompagnées de signes aggravants comme âge, apparition précoce avant 20 ans ou tardive après 55 ans, troubles sphinctériens, troubles de la marche, anesthésie périurale, troubles moteurs graves progressifs, antécédents de néoplasie, traitement stéroïdiens, impose d'emblée la réalisation de radiographies conventionnelles suivie d'une IRM ou d'un scanner (en fonction de l'accessibilité) ainsi qu'un bilan biologique.

## GUIDE DE BONNE PRATIQUE

En 2002, l'Association Européenne de Radiologie avait proposé des *guidelines* d'imagerie. Elles ont été adaptées aux situations des différents Etats membres.

En Belgique, la SRBR et l'Union Nationale des Radiologues ont défini des *guidelines* en 2004 (qui ne sont malheureusement plus disponibles sur le site Internet de l'INAMI).

Actuellement, on peut consulter sur le site Internet de la Société Française de Radiologie ([www.sfr-radiologie.asso.fr](http://www.sfr-radiologie.asso.fr)) les recommandations de prescription destinées à aider le clinicien à faire le meilleur usage possible de l'imagerie médicale.

Le Centre fédéral d'Expertise<sup>5</sup> donne également des *guidelines*.

Dans le cas de lombosciatalgie, sans antécédents ou sans suspicion clinique d'infection ou de tumeur, les radiographies conventionnelles ne sont pas systématiquement indiquées.

La radiographie présente un intérêt surtout chez des patients jeunes (moins de 20 ans), à la recherche d'un trouble de la statique, un spondylolisthésis ou une pathologie inflammatoire rhumatismale (spondylarthrite ankylosante, etc.) ou chez les patients âgés (plus de 55 ans), pour la fréquence des tassements ostéoporotiques.

La radiographie est donc indiquée en première intention dans ces groupes d'âge.

L'investigation par IRM ou CT-scanner est indiquée dans des cas particuliers en fonction du contexte clinique : antécédents de néoplasie, corticothérapie, douleurs inflammatoires, utilisation de drogues par voie intraveineuse, ou lorsque la lombosciatalgie empêche une vie sociale et professionnelle normale.

Des clichés simples peuvent être faussement rassurants et n'ont donc pas de place chez des patients entre 20 et 55 ans<sup>6</sup>.

Dans le cas de lombosciatalgie aiguë, on n'aura pas recours à l'imagerie sauf si la symptomatologie persiste au-delà de 7 semaines, ou si l'on observe une aggravation. Ceci est davantage justifié par le fait que les lésions de l'anneau fibreux, l'involution dégénérative du disque et les protrusions discales focales sont souvent retrouvées chez des patients asymptomatiques<sup>7</sup>. Si une pathologie spécifique est soupçonnée, on aura recours d'emblée à un CT ou, mieux, à une IRM.

Un arbre décisionnel en fonction des recommandations de bonnes pratiques est repris dans le tableau 1.

## TYPE D'IMAGERIE (TABLEAU 2)

### Bilan radiographique conventionnel

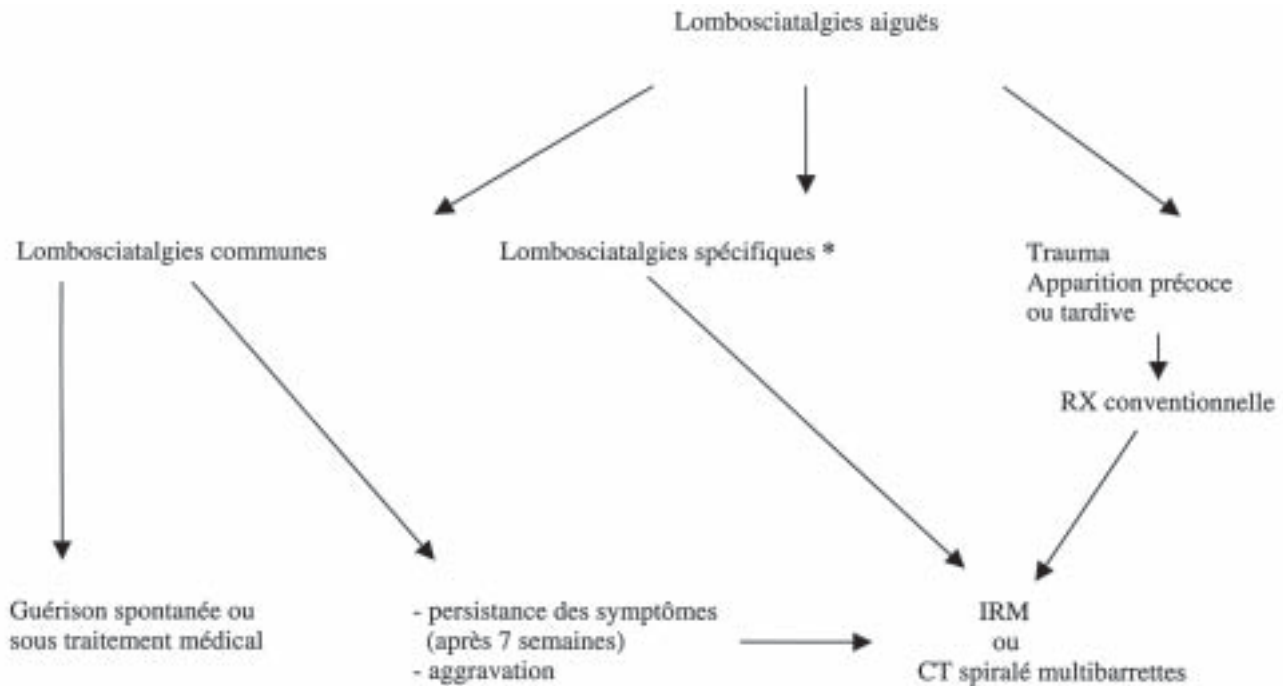
#### Technique

- cliché de face, debout, dorso-lombo-pelvi-fémoral de Sèze (postéro-antérieur) ;
- cliché de profil strict, debout, souvent complété par un cliché de profil, centré sur le disque L5-S1 ;
- cliché de 3/4 afin de mettre en évidence une lyse isthmique ou une arthrose zygo-apophysaire.

### Bilan radiographique complémentaire

Cliché du rachis en entier ou *full spine*, radiographie cervico-dorso-lombo-pelvi-fémorale, de

**Tableau 1 : Arbre décisionnel.**



\* Lombosciatalgies spécifiques :  
Signes d'alerte en faveur de :

1. infection
2. néoplasie
3. signes de compression de la queue de cheval (troubles sphinctériens, anesthésie en selle, diminution globale de la force musculaire des membres inférieurs)
4. perte sévère de la motricité
5. signes neurologiques étendus

**Tableau 2 : Techniques radiologiques.**

**Radiographie conventionnelle**

*Bilan habituel*

- cliché de face, debout, dorso-pelvi-fémoral (de Sèze)
- cliché de profil strict, debout
- cliché centré sur le disque L5-S1
- cliché de 3/4 sur les articulations zygapophysaires

*Bilan complémentaire*

- cliché du rachis en entier ou "fullspine"
  - o de face, debout
  - o de profil, debout
- cliché dynamique en flexion-extension et en inclinaison latérale

**CT-scanner (tomodensitométrie)**

Appareil d'acquisitions spiralées ou volumiques multibarrettes (16, 32, 64, 128, etc.)  
Habituellement sans contraste

**IRM (Imagerie par Résonance Magnétique)**

Appareil de 1,5 T ou 3 T  
Champ de vue de 35 cm

- coupes sagittales T1 (FSE)
- coupes sagittales T2 (FSE)
- coupes axiales T2 (FSE)

Injection de contraste si pathologie infectieuse, tumorale ou en cas de suspicion de récurrence de hernie discale.

face et de profil, debout, pour analyser la statique rachidienne et dépister une déformation (scoliose, cyphose).

Si les clichés ne mettent pas en évidence de lésion susceptible d'expliquer une lombosciatalgie rebelle, on aura recours à une IRM ou un CT à la recherche d'une lésion vertébrale, discale ou intracanaulaire ou encore si les clichés standards mettent en évidence une lésion évolutive.

**CT-scanner, tomodensitométrie**

Le scanner doit être demandé pour rechercher une pathologie précise : hernie discale, rétrécissement osseux canalaire ou foraminaire ou si un traitement spécifique est envisagé (manipulation, infiltration péridurale, infiltration sous contrôle fluoro-CT).

Le scanner est supérieur à l'IRM en raison de la finesse des coupes dans les anomalies à composante osseuse comme les fractures, l'exploration des petites tumeurs osseuses ou la quantification des rétrécissements canaux. Toutefois, l'IRM est supérieure pour déterminer si la sténose osseuse s'accompagne d'une souffrance radiculaire et doit être proposée en cas de canal lombaire étroit (CLE) avec

troubles neurologiques.

Le scanner conserve sa place en cas de contre-indications ou d'inaccessibilité de l'IRM afin d'éliminer une lombalgie non commune.

#### *Technique*

Actuellement, le scanner hélicoïdal multibarettes (16, 32, 64, 128, etc.) permet une acquisition volumique par coupes très fines (0,5 mm) superposées.

A partir de ce volume, sont reconstruites des images dans tous les plans (axial, sagittal, frontal, et oblique).

Le radiologue étudie sur la console de traitement les reconstructions fines, avec une résolution remarquable.

L'injection de contraste iodé est rarement utile. Si le produit de contraste est nécessaire, comme dans le cas d'infection, tumeur ou récurrence de hernie discale après chirurgie, l'IRM avec injection de gadolinium doit être préférée.

#### **IRM (imagerie par résonance magnétique)**

L'examen IRM peut remplacer le scanner dans certaines pathologies comme la recherche d'une hernie discale en raison de l'absence d'irradiation. Cette technique est préférable au scanner dans les pathologies infectieuses (spondylodiscite) ou tumorales (épidurite carcinomateuse, myélome, tumeur intracanalair). La détection de récurrence post-chirurgicale des hernies discales qui nécessite habituellement une injection de contraste est plus aisée en IRM.

#### *Technique*

Les appareils actuels sont pour la plupart de 1,5 ou 3 Tesla.

Dans le cas de la pathologie rachidienne, l'utilisation d'un champ magnétique plus élevé n'apporte pas un avantage complémentaire. Le champ de vue pour la pathologie lombaire est de 35 cm, ce qui permet une exploration du rachis dorsal inférieur, du rachis lombaire et du sacrum sur les coupes sagittales.

Le protocole le plus souvent utilisé comporte une quinzaine de coupes sagittales T1, une quinzaine de coupes sagittales T2 et des paquets de 7 coupes axiales sur les trois ou quatre derniers disques lombaires. L'injection de contraste (gadolinium) est réservée aux cas de suspicion de récurrence d'hernie ou à la pathologie tumorale ou infectieuse.

#### **PRIX DES EXAMENS**

Les prescripteurs et les patients pensent souvent que le prix est très élevé pour le CT et l'IRM par rapport

**Tableau 3 : Prix par examen (en euros), patient ambulat.**

	Prix à l'acte	Forfait	Consultance	Ticket modérateur
Radiographie colonne lombaire	43,82	12,62	0	2,48
CT colonne lombaire	87,64	44,82	26,24	9,92
IRM colonne lombaire	87,64	44,82	26,24	9,92

à la radiographie conventionnelle, ce qui est exact mais dans une proportion peut être moindre que celle imaginée<sup>6</sup>.

Le tableau 3 montre le prix respectif de ces examens. Les tarifs combinent un prix à l'acte, un forfait (tarifiable une fois par jour par patient) et une consultation qui existe pour le scanner et l'IRM mais pas pour les radiographies standards.

On pense habituellement que l'IRM est plus chère que le scanner. En réalité, ce prix supérieur fait partie du financement du BMF (A3B3) qui est variable d'un hôpital à l'autre et est indépendant du nombre d'examens réalisés par an. Ce montant ne modifie pas le prix payé par le patient (ticket modérateur), qui est le même pour un examen CT ou IRM, mais moindre pour le cliché standard (tableau 3).

A noter que l'examen IRM n'est pas irradiant contrairement à la radiographie conventionnelle (dose délivrée pour une radiographie de la colonne lombaire :  $\pm 2,5$  mSv) et le scanner (dose délivrée pour un CT lombaire :  $\pm 12$  mSv). Ce dernier examen est beaucoup plus irradiant, mais donne beaucoup plus de renseignements que les clichés standards.

#### **ITINERAIRES D'IMAGERIE**

##### **Sciatalgie typique du sujet jeune**

L'IRM est l'examen de choix compte tenu de l'absence d'irradiation ; son handicap est l'accessibilité plus restreinte.

Le scanner est une bonne alternative en raison de la haute qualité des appareils actuels et de leur grande accessibilité.

##### **Lomboradiculalgie du sujet âgé**

Le scanner sera également l'examen de choix. Il peut donner des renseignements précis sur l'état des disques et la pathologie dégénérative et sténosante<sup>9</sup>.

##### **Sciaticque paralysante**

Cette pathologie, qui constitue une urgence, est rare (1 ou 2 % des cas)<sup>9</sup> ; le déficit peut régresser sans intervention chirurgicale, cependant la libération radiculaire précoce fait baisser le taux de récurrences de lombosciatalgies et les séquelles douloureuses radiculaires<sup>10</sup>.

Dans la mesure où les sciatiques sont le plus souvent d'origine discale, le scanner, d'accès plus facile, paraît dans ce cas, être l'outil le plus efficace, mais on peut également réaliser une IRM qui n'est pas irradiante et qui peut plus facilement visualiser un fragment herniaire expulsé.

### **Sciatique avec syndrome de la queue de cheval**

Le syndrome de la queue de cheval, avec troubles sphinctériens habituellement urinaires et hypoesthésie en selle, est une vraie urgence et doit être exploré rapidement<sup>11</sup>. L'origine est le plus souvent une compression médullaire par une pathologie extradurale haute (hernie discale, volumineuse ou expulsée, épidurite métastatique, lésion extradurale) ou intradurale. Sa cause peut également être une pathologie intramédullaire de la moelle distale ou du cône terminal. L'IRM est dans ces cas supérieur au CT-scan.

### **Sciatique hyperalgique**

Cette pathologie doit également être explorée rapidement. L'IRM est l'examen à préférer notamment pour rechercher une pathologie tumorale, métastatique ou infectieuse. Si une pathologie discale est soupçonnée, on peut avoir recours à un CT-scanner, compte tenu de sa plus grande accessibilité.

## **RESULTATS**

### **Aspect normal, variantes et troubles de la statique**

Il est fréquent que le bilan radiographique ne révèle aucune anomalie surtout chez un jeune patient.

Les variantes de la normale sont habituellement des anomalies transitionnelles, souvent des découvertes fortuites.

Les clichés conventionnels montrent les anomalies de la statique rachidienne, scoliose, hyperlordose, hypercyphose.

### **Spondylolisthésis**

La radiographie conventionnelle montre le spondylolisthésis lié à une lyse isthmique, le plus souvent bilatéral et en L5. Chez le patient plus âgé, le spondylolisthésis est plus fréquemment dégénératif et lié à la sagittalisation des articulations postérieures arthrosiques. Le scanner ou l'IRM sont utiles pour étudier le rétrécissement canalaire ou foraminaux et la compression radiculaire.

### **Discopathies mécaniques**

Chez le patient jeune, une irrégularité des plateaux vertébraux orientera vers une dystrophie de croissance (maladie de Scheuermann).

Chez un patient d'âge moyen ou âgé, on observe

des discopathies dégénératives.

La radiographie conventionnelle montre la diminution d'épaisseur discale et l'apparition d'ostéophytes marginaux.

L'IRM donne des renseignements plus précis sur l'état d'hydratation du disque, la fissuration de l'annulus, l'involution dégénérative des plateaux vertébraux et la présence d'une éventuelle hernie discale<sup>8</sup>.

Le scanner permet de bien étudier l'involution gazeuse des disques.

### **Sténose et rétrécissement canalaire**

L'étranglement canalaire constitutionnel ou acquis peut être suspecté sur les clichés conventionnels, mais le scanner peut, de façon plus précise, quantifier le rétrécissement canalaire. L'IRM est également très performante dans cette pathologie et surtout dans l'évaluation de la souffrance radiculaire par la sténose canalaire ou foraminaux.

### **Infections rachidiennes**

Dans les pathologies infectieuses, les radiographies conventionnelles deviennent positives seulement si l'atteinte est déjà évoluée (érosion et ostéolyse des plateaux voire tassement vertébral ou ankylose).

L'IRM est le meilleur examen pour détecter précocement l'infiltration infectieuse de la moelle osseuse des plateaux et pour visualiser l'éventuelle extension de la pathologie aux tissus adjacents et dans l'espace épidural. Le disque atteint apparaît hyperintense sur la séquence T2. L'injection de gadolinium montre la collection abcédée, même débutante.

### **Rhumatismes axiaux**

Une lombalgie inflammatoire peut être un signe de spondylarthropathie.

Les clichés standards montrent des érosions hyperostosantes des entèses vertébrales qui donneront plus tard les syndesmophytes et la mise au carré des corps vertébraux. L'évolution de ces signes radiologiques peut aller jusqu'à l'ankylose vertébrale.

L'IRM permet un diagnostic précoce, montrant l'apparition d'un œdème des coins vertébraux qui apparaît hyperintense en T2 et hypo-intense en T1 avant l'apparition de l'enthésopathie érosive. Le scanner a moins d'intérêt que l'IRM dans la recherche de signes précoces en faveur de ce diagnostic<sup>4</sup>.

### **Tassements vertébraux**

Les tassements sont facilement diagnostiqués en radiographie conventionnelle.



Les berges des fractures sont mieux visibles en CT, qui permet de mieux visualiser l'atteinte du corps et de l'arc postérieur de la vertèbre.

L'IRM permet de différencier le caractère ostéoporotique ou tumoral du tassement. En cas de recul du mur postérieur, l'IRM permet également de visualiser une éventuelle compression médullaire.

### Tumeurs

Si la radiologie conventionnelle permet de suspecter une pathologie tumorale (souffrance corticale, ostéolyse ou ostéocondensation suspecte), le scanner et l'IRM sont les examens de choix pour préciser la nature et l'extension de ces lésions.

Les angiomes vertébraux sont fréquents, l'aspect en travées verticales est bien visible en CT ; l'IRM montre des lésions habituellement hyperintenses en T1 et T2. Les kystes anévrismaux présentent souvent un contenu en double niveau et une coque calcique.

Dans le cas des hémopathies malignes et des métastases vertébrales, l'investigation par scanner en coupes fines en haute résolution osseuse montre bien des lésions ostéolytiques ou ostéocondensantes. L'IRM met en évidence plus précocement le remplacement pathologique de la moelle osseuse (hypo-intensité en T1 et hyperintensité en T2) et l'extension tumorale dans les parties molles et dans le canal rachidien.

Les tumeurs malignes primitives, comme les chondromes, les sarcomes d'Ewing, les chondrosarcomes sont rares ; un CT ou une IRM permettent une meilleure analyse des lésions et permettent de guider une biopsie à visée diagnostique.

### CONCLUSION

Les différents textes de recommandations et les *guidelines* de bonne pratique invitent, dans un cas de lombosciatalgie aiguë, à ne pas pratiquer d'investigation par imagerie avant un délai de sept semaines sauf quand les modalités de traitement choisi (comme manipulation et infiltration) exigent d'éliminer formellement toute pathologie spécifique.

Dans le cas de traumatisme ou en cas d'apparition précoce (avant 20 ans) ou tardive (après 55 ans), les radiographies simples sont le premier examen d'imagerie à réaliser. Dans le cas de lombosciatalgie aiguë commune, si l'évolution sous traitement n'est pas favorable après 7 semaines ou en cas d'aggravation des symptômes, on devra réaliser une IRM ou, à défaut un CT-scanner en fonction de l'accessibilité. Dans le cas de signe d'alerte en faveur d'une infection, d'une néoplasie, de signe de compression de la queue de cheval, de perte de la motricité ou devant des signes neurologiques étendus, on réalisera rapidement un CT-scanner ou au mieux une IRM.

**Tableau 4 : Indications des CT et IRM.**

CT	IRM
- lésion traumatique	- pathologie médullaire
- pathologie discale	- tumeurs
- arthrose zygapophysaire	- épidurite carcinomateuse
- tassement	- spondylodiscite
- petite tumeur osseuse	- pathologie rhumatismale
- sténose osseuse canalaire ou foraminale	- CLE avec troubles neurologiques
	- fragment expulsé
	- HD opérée

Le tableau 4 résume les principales indications respectivement du CT et de l'IRM.

Pour le bilan de discopathies, un bon scanner de dernière génération peut donner tous les renseignements nécessaires au traitement. Toutefois, si une chirurgie est envisagée, l'IRM sera réalisée.

En cas de recherche de hernie discale, en général, un scanner multibarettes avec acquisition volumique est suffisant. Toutefois, s'il existe une étroitesse canalaire importante qui entraîne une raréfaction voire une disparition de la graisse épидurale, le scanner est moins performant que l'IRM qui est moins dépendante de la présence de la graisse épидurale.

Le scanner est également très utile pour diriger les infiltrations sous contrôle fluoro-CT, notamment dans le cas de canal étroit et pour préciser de fines lésions osseuses.

L'IRM est l'examen de choix pour le bilan des métastases, des hémopathies, des spondylodiscites, des tumeurs et des spondylarthropathies.

L'IRM est l'examen préférable à la recherche d'une pathologie du cône médullaire, ou d'une tumeur intradurale et en cas de suspicion d'épidurite carcinomateuse et de spondylodiscite.

En cas d'obésité importante, les images IRM sont moins artéfactées mais la réalisation de l'examen est limitée par la taille du patient. S'il existe une volumineuse hernie occupant tout le canal, l'interprétation de l'image est plus évidente en IRM.

La présence d'un kyste arthrosynovial est plus facilement diagnostiquée en IRM. Le scanner a l'avantage de bien définir l'arthrose zygapophysaire sur les coupes en résolution osseuse.

Le diagnostic différentiel entre un neurinome et une hernie foraminale peut être plus aisé en IRM bien qu'un neurinome foraminaux symptomatique est presque toujours de taille suffisante pour agrandir le foramen de façon circonférentielle : ce "scalloping" (empreinte osseuse) est bien étudié sur le scanner en résolution osseuse.

Pour les problèmes postopératoires, l'IRM est préférable au CT.

## BIBLIOGRAPHIE

1. Centre Fédéral d'Expertise (KCE) : Report vol 48B. Lombalgies chroniques, 2006
2. Carey TS, Evans AT, Hadler MN *et al.* : Acute severe lowback pain. A population based study of prevalence and careseeking. Spine 1996 ; 21 : 339-44
3. Agence Nationale d'Accréditation et d'Evaluation en Santé (ANAES) : Service des recommandations et références professionnelles. Décembre 2000
4. Bossard P, Zeitoun F, Stérin P : Imagerie de la lombalgie. La lombalgie en 2007 : aspects pratiques XXI EMC journée de l'ANMSR, 8 juin 2007
5. Centre Fédéral d'Expertise (KCE) : Report vol 37B. Imagerie par Résonance Magnétique, 2006
6. Peetroons P : Imagerie de la colonne : coût – efficacité. Rev Med Brux 2009 ; 30 : 441-5
7. Stadnik T, Lee Rach, Coen H, Neiryck E, Buisseret T, Osteaux M : Annular Tears and disk herniation : prevalence and contrast enhancement on MR Images in the absence of low back pain or sciatica. Radiology 1998 ; 206 : 49-55
8. Parisel PM, Van Goethem JW, Ozsarlak O, De Schepper AM : Pattern recognition of degenerative disorders in the lumbar spine. Guidelines to MT interpretation. J Belge Radiol 2003 ; 86 : 222-6
9. Morvan G, Lemaire V : Conduite de l'imagerie dans la lombalgie et la sciatique d'origine discale. Le rachis lombaire dégénératif (Getroor Opus XXV). Sauramps Medical, 1998 : 107-14
10. Sicard A : La place de la chirurgie dans le traitement des sciatiques : une expérience de plus de 4000 interventions. Nouv Press Méd 1975 ; 4 : 2937-41
11. Nordin JY, Frot B : Itinéraires d'imagerie dans les radiculalgies lombo-sacrées présumées d'origine discale. Rachis et moelle. L'imagerie aujourd'hui. Massare CL, Vigot, 1988 : 73-92

### Correspondance et tirés à part :

L. DIVANO  
C.H.U. Brugmann  
Service d'Imagerie Médicale  
Place A. Van Gehuchten 4  
1020 Bruxelles  
E-mail : luisa.divano@chu-brugmann.be

Travail reçu le 4 mai 2010 ; accepté dans sa version définitive le 18 juin 2010.