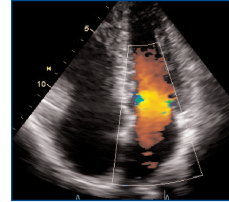


L'échocardiographie Doppler transthoracique dans l'ischémie myocardique chronique



Un examen d'imagerie, quel qu'il soit, n'est indiqué qu'après un bilan clinique permettant une prise de décision argumentée.

L'échocardiographie Doppler transthoracique (ETT) est très largement utilisée dans l'exploration de nombreuses affections cardio-vasculaires. Non invasive, non irradiante, elle visualise les structures cardiaques et leur dynamique, et le Doppler caractérise les flux sanguins et les déplacements tissulaires. La HAS a évalué et mis à jour ses indications en précisant pour chacune leurs limites et les différents paramètres à recueillir obligatoirement.

Bilan initial d'une ischémie myocardique chronique

L'ETT est indiquée lors du bilan initial d'une ischémie myocardique chronique (angor stable), une fois le diagnostic posé

Suivi d'une ischémie myocardique chronique

L'ETT est indiquée, lors du suivi d'une ischémie myocardique chronique, en cas d'apparition de nouveaux signes (détérioration de l'état clinique, anomalies ECG, etc.)

■ La répétition de l'ETT après le bilan initial n'est PAS indiquée chez le patient coronarien stable sans dysfonction du ventricule gauche

Paramètres échocardiographiques (mesures et calculs) à recueillir en cas d'ischémie myocardique chronique

Dimensions des cavités cardiaques

Paramètres	Seuils/ Quantifications	Remarques techniques
Dimensions du ventricule gauche (VG) – Diamètre télédiastolique (DTD)	Le VG est dilaté si : <ul style="list-style-type: none"> • DTD > 31 mm/m² (homme), • DTD > 32 mm/m² (femme). 	Mesure en TM ou en 2D en cas de coupe TM oblique.
Dimensions de l'oreillette gauche (OG)	L'OG est dilatée si : <ul style="list-style-type: none"> • diamètre > 40 mm ou • surface > 20 cm² ou • volume > 32 mL/m². 	Planimétrie de la surface en coupe apicale 4C, calcul du volume par méthode surface-longueur ou Simpson biplan.
Dimensions du ventricule droit (VD)	Le VD est dilaté si son diamètre basal > 42 mm.	Mesure en 2D en coupe apicale 4C en télédiastole.
Dimensions de l'oreillette droite (OD)	L'OD est dilatée si sa surface > 18 cm ² .	Planimétrie en coupe apicale 4C.
Dimensions de la veine cave inférieure (VCI)	La VCI est dilatée si son diamètre > 21 mm.	Mesure en coupe sous-costale en expiration en amont des veines sus-hépatiques.

Fonction systolique du ventricule gauche (VG)

Épaisseur pariétale du VG	<ul style="list-style-type: none"> ■ 6 à 12 mm : normale. ■ > 12 mm : hypertrophie. 	
Fraction d'éjection (FE) du VG	Dysfonction systolique si FE < 50 %.	Par méthode de Simpson biplan (analyse visuelle insuffisante).
Intégrale temps vitesse du flux sous-aortique	Reflet du débit cardiaque	Intérêt pour le suivi chez un même patient.
Cinétique globale et segmentaire	Recherche d'akinésie, hypokinésie, dyskinesie.	<ul style="list-style-type: none"> ■ Utilisation du modèle en 16 ou 17 segments de l'ASE. ■ Multiplier les incidences : <ul style="list-style-type: none"> • 2 parasternales, • 3 apicales, • sous-costales.

Remplissage du ventricule gauche (VG)

Paramètres

Seuils/Quantifications et observations

Flux doppler transmitral (E/A)

- E/A < 1 : résultat évocateur de pressions de remplissage normales si la fraction d'éjection du VG (FEVG) est basse.
- E/A entre 1 et 2 : non interprétable si la FEVG est basse.
- E/A > 2 : résultat évocateur de pressions de remplissage élevées si la FEVG est basse.
- Temps de décélération de l'onde E < 150 ms : résultat évocateur de pressions de remplissage élevées si la FEVG est basse.
- E/A invalide si la FEVG est normale.

Doppler tissulaire à l'anneau mitral

Utiliser le rapport E/e' moyen (rapport entre l'onde E mitrale et la moyenne des ondes e' septale et latérale).

- E/e' moyen < 8 : résultat évocateur de pressions de remplissage normales.
- E/e' moyen > 13 : résultat évocateur de pressions de remplissage élevées si la FEVG est normale.
- E/e' moyen > 15 : résultat évocateur de pressions de remplissage élevées si la FEVG est basse.

Paramètre Ap - Am (différence de durée entre les ondes A pulmonaire et mitrale)

- Valeur < 0 ms : résultat évocateur de pressions de remplissage normales.
- Valeur > 30 ms : résultat évocateur de pressions de remplissage élevées.

Valide si FE normale ou basse, valide en cas de fuite mitrale. Paramètre accessoire pouvant être utilisé si les autres critères ne sont pas concluants.

Vitesse de propagation (Vp) de l'onde E

- Rapport E/Vp < 1,5 : résultat évocateur de pressions de remplissage normales si la FE est basse.
- Rapport E/Vp > 2,5 : résultat évocateur de pressions de remplissage élevées si la FE est basse.

Non recommandé si FE normale. Paramètre accessoire pouvant être utilisé si les autres critères ne sont pas concluants.

Fonction systolique du ventricule droit (VD)

Utiliser au moins l'un de ces trois paramètres

Fraction de raccourcissement de surface

- Dysfonction systolique si < 35 %.

Excursion systolique de l'anneau tricuspide (TAPSE)

- Dysfonction systolique si < 16 mm.

Onde s' en Doppler tissulaire à l'anneau tricuspide

- Dysfonction systolique si < 10 cm/s.

Remplissage du ventricule droit (VD)

Paramètres

Seuils/Quantifications et implications techniques

Flux des veines pulmonaires

- Rapport S/D > 1 : résultat évocateur de pressions de remplissage normales si la FE est basse.
- Rapport S/D < 1 : résultat évocateur de pressions de remplissage élevées si la FE est basse.

Valide seulement si FE basse, rythme sinusal et absence de fuite mitrale significative.

Estimation de la pression de l'oreillette droite

Mesure du diamètre et des variations respiratoires de la veine cave inférieure.

Mode 2D et TM en incidence sous-costale.

Vitesse du flux d'insuffisance tricuspide

- Vitesse < 2,8 m/s : hypertension pulmonaire improbable.
- Vitesse entre 2,9 et 3,4 m/s : hypertension pulmonaire possible.
- Vitesse > 3,4 m/s : hypertension pulmonaire probable.

Permet l'estimation de la pression artérielle pulmonaire systolique (tenir compte de la POD).

Autres paramètres à recueillir

Recherche de complications

- Insuffisance mitrale fonctionnelle (IM)*.
- Épanchement péricardique, épanchement pleural.
- Thrombus intracavitaire (utilisation éventuelle d'agents de contraste).
- Recherche d'un anévrisme de l'aorte abdominale.

** Quantification de l'IM par la PISA. Une SOR > 20 mm² est de mauvais pronostic en cas d'IM ischémique.*

Référence des paramètres échocardiographiques : recommandations de la Société française de cardiologie, SFC (*Archives of Cardiovascular Diseases* 101 (2008) 249-289). Ces recommandations sont disponibles en français sur le site de la SFC (www.cardio-sfc.org).

La HAS considère qu'une échocardiographie de qualité passe impérativement par la rédaction d'un **compte rendu standardisé**.

- La première partie précise l'identité et les données spécifiques du patient, le motif de la demande, la date de l'examen précédent, le type d'échographie, ainsi que les difficultés techniques et réserves éventuelles.
- La deuxième partie rapporte les **paramètres recueillis, notamment ceux obligatoires pour la pathologie en cause** : mesures et descriptions, de préférence avec des images échographiques.
- Enfin, la conclusion, précise et concise, **répond à la question posée** en soulignant les aspects anormaux et l'évolution éventuelle depuis l'examen précédent.

HAS

Ce document a été élaboré à partir des rapports d'évaluation et des avis de la commission d'évaluation des actes professionnels de la HAS. Ces avis, comme l'ensemble des publications de la HAS, sont disponibles sur www.has-sante.fr

Mai 2012