

Objectif

L'objectif de ce travail est d'aider les médecins généralistes, pédiatres, pédiatres néonatalogistes, médecins de protection maternelle et infantile, chirurgiens orthopédistes, radiologues, gynéco-obstétriciens, sages-femmes, puéricultrices, masseurs-kinésithérapeutes et ostéopathes à dépister précocement la luxation congénitale de la hanche (LCH), afin d'instaurer une prise en charge thérapeutique beaucoup plus simple pour l'enfant.

Préambule

- La LCH est une anomalie du développement de la hanche qui se manifeste par une instabilité de la hanche, c'est-à-dire une mobilité anormale entre le bassin et le fémur. La tête fémorale sort, ou peut sortir, en partie ou en totalité de la cavité acétabulaire, alors qu'une hanche normale est stable.
- La LCH peut se présenter sous plusieurs variantes, de la forme franche à la plus discrète : hanche luxée, hanche luxable, subluxation. Les hanches luxées sont environ quatre fois moins fréquentes que les hanches luxables.
- Après l'accouchement, la levée des contraintes obstétricales permet la plupart du temps spontanément un remodelage, une stabilisation et la guérison. Cependant, les LCH non corrigées entraînent une boiterie dès le début de la marche, une douleur chronique et une atteinte dégénérative précoce.
- Le traitement de la LCH est d'autant plus simple et efficace que le diagnostic est précoce.
- En France, l'incidence de la LCH est estimée à 6 pour 1 000 naissances, avec une forte prédominance féminine, et l'incidence des LCH de diagnostic tardif (après l'âge de 1 an) était de 8,4 pour 100 000 en 2010.

Messages clés

- Il y a un bénéfice à faire le diagnostic de LCH le plus tôt possible, de préférence avant la fin du premier mois, sinon avant 3 mois. En effet, le traitement est alors plus efficace, moins lourd et moins coûteux.
 - Le diagnostic de LCH repose en premier lieu sur l'examen clinique, primordial et obligatoire, qui doit être répété lors de chaque examen systématique du nouveau-né et du nourrisson jusqu'à l'acquisition de la marche. En cas d'examen clinique anormal (limitation d'abduction, ressaut), une échographie est à réaliser rapidement.
 - Les examens complémentaires à pratiquer dans le cadre du dépistage :
 - la radiographie n'a plus sa place dans le dépistage de la LCH jusqu'à 3 mois ;
 - l'échographie en coupe coronale externe avec mesure du fond cotyloïdien est indiquée dans les cas suivants :
 - existence de signes cliniques (échographie à réaliser rapidement) ;
 - facteurs de risque, en particulier :
 - » présentation par le siège,
 - » antécédents familiaux du premier degré,
 - » diverses anomalies orthopédiques, notamment éléments du syndrome postural.
- Cette échographie doit être effectuée à l'âge de 1 mois.

Examen clinique de la hanche

Conditions de l'examen clinique

Le dépistage clinique de la LCH fait partie de l'examen obligatoire du nouveau-né. Il est difficile et requiert donc attention et expérience. **Il doit être réalisé à chaque examen systématique jusqu'à l'âge de la marche**, car son résultat peut être variable dans le temps.

Il doit être réalisé dans de bonnes conditions : enfant détendu (si besoin, provoquer le réflexe de succion), déshabillé (sans la couche), sur un plan dur, en prenant le sillon interfessier comme référence de mesure.

Les signes cliniques¹

→ Inspection :

- raccourcissement de la cuisse ;
- asymétrie des plis cutanés.

→ Limitation de l'abduction :

L'étude de l'abduction est essentielle car elle a une très forte valeur d'orientation et prend d'autant plus d'importance que l'enfant sera grand. Même si elle ne signe pas formellement une luxation, elle est **un signe d'alerte fiable et très simple à mettre en évidence**. Les éléments recherchés sont :

- une asymétrie d'abduction ;
- ou une limitation de son amplitude, pouvant porter à la fois sur :
 - l'angle rapide (« *stretch reflex* », testant le tonus des adducteurs) témoin d'une hypertonie des adducteurs,
 - ou l'amplitude maximale d'abduction par rétraction des adducteurs (angle < 60°).

La limitation de l'abduction témoigne soit d'une hanche luxée, soit d'une simple rétraction des adducteurs qui peut rentrer dans le cadre d'un bassin asymétrique congénital, avec abducteurs controlatéraux rétractés.

→ Instabilité :

Les signes directs traduisent l'instabilité de la hanche. Ils témoignent de la possibilité qu'a la tête fémorale de sortir et/ou de rentrer dans la cavité cotyloïdienne. Le signe pathognomonique de l'instabilité de la hanche est le ressaut, et sa forme moins nette est le piston. En effet, le ressaut est une sensation tactile perçue, et parfois vue par l'examineur, quand la tête fémorale franchit le rebord cotyloïdien. Si la dysplasie cotyloïdienne est importante, le ressaut sera moins net et l'on ressentira plutôt une sensation de piston. Le ressaut est un signe fugace, peu perceptible ou absent chez le nourrisson. **La manœuvre d'Ortolani** permet de rechercher le ressaut (caractère réductible) et **la manœuvre de Barlow** permet de rechercher le piston (caractère luxable).

→ Éléments du syndrome postural : un torticolis congénital, un *genu recurvatum* ou une déformation posturale des pieds peuvent être associés à la LCH.

Il est à noter que le craquement est un signe fréquent sans valeur séméiologique.

1. Dépistage de la luxation congénitale de la hanche - [Vidéo Volant d'abduction](#) et [Vidéo Piston de Barlow](#). Direction générale de la santé. Novembre 2012 ; accessibles à l'adresse suivante : www.sante.gouv.fr/depistage-de-la-luxation-congenitale-de-la-hanche.html.

Échographie

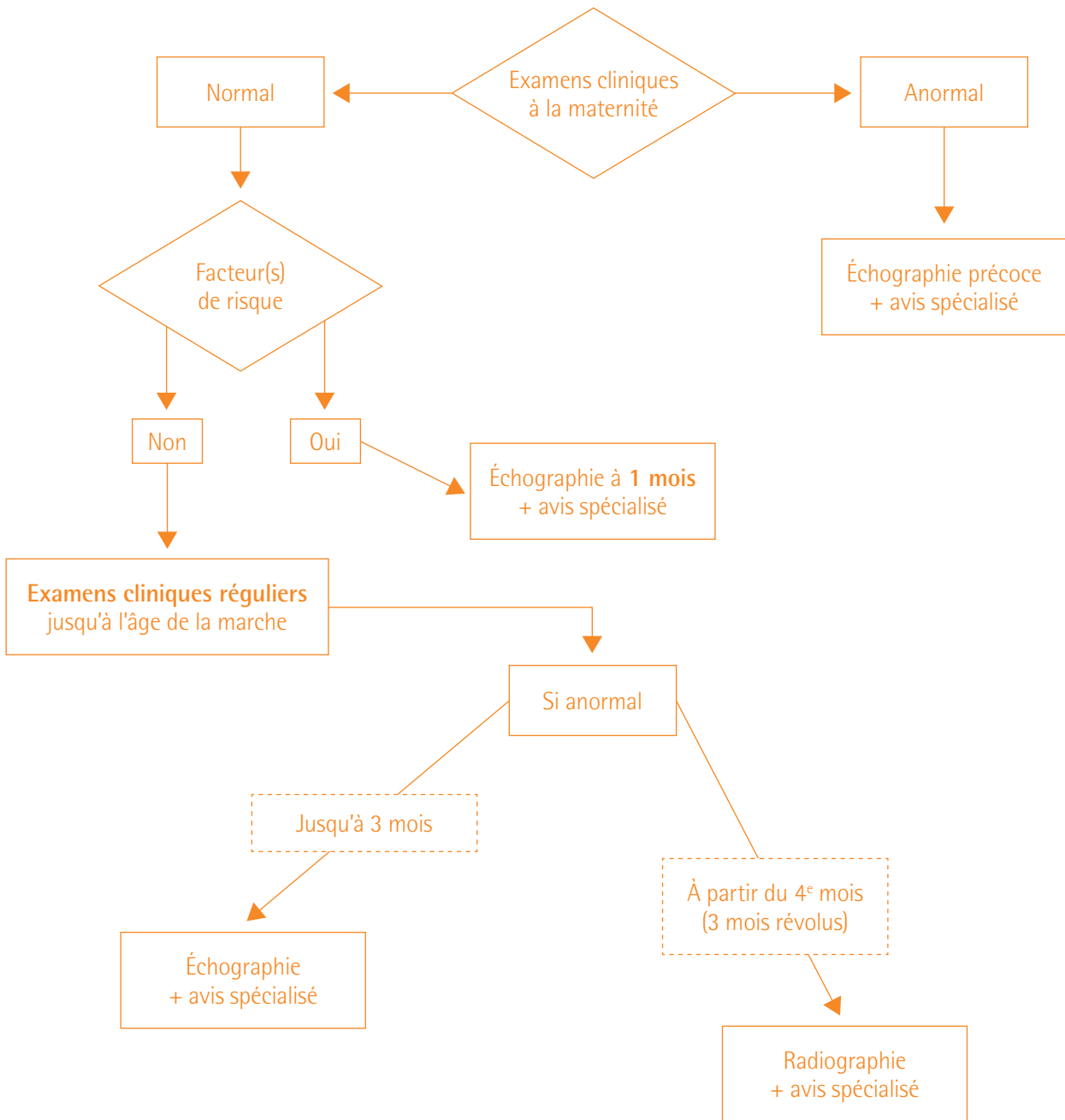
→ Une coupe coronale dynamique avec mesure du fond cotyloïdien est à privilégier du fait de sa fiabilité et sa simplicité. La coupe de référence, réalisée avec une sonde de haute fréquence, est la coupe coronale externe, monocoupe dynamique réalisée en décubitus dorsal, hanche fléchie en adduction. L'épaisseur du fond cotyloïdien, témoin du centrage normal de l'épiphyse fémorale, est mesurée entre le bord médial de l'épiphyse et le noyau osseux du pubis.

→ Les critères de normalité sont :

- le fond cotyloïdien < 6 mm ;
- la différence entre les deux hanches < 1,5 mm.

→ La technique de Graf combine des critères morphologiques (modelage osseux du toit, encoorbement osseux, toit cartilagineux).

Stratégie de dépistage de la LCH



Actualisation de cette fiche mémo

Une actualisation de cette fiche mémo sera envisagée en fonction de nouvelles données médicales ou médico-économiques.